Techniques Simples d'Extraction Dentaire

Protocole opératoire, instrumentation et biomécanique

Plan du Cours :

- Introduction
- 1. Extraction dentaire simple
  - 1.1. Principes & 1.2. Protocole opératoire de base
  - 1.3. Antisepsie & 1.4. Temps anesthésique
  - 1.5. Temps dentaire (Syndesmotomie, Luxation, Luxation, Extraction)
  - 1.6. Temps alvéolaire & 1.7. Temps gingival
  - 1.8. Conseils post-opératoires
- 2. Extraction dentaire chez l'enfant
- Conclusion

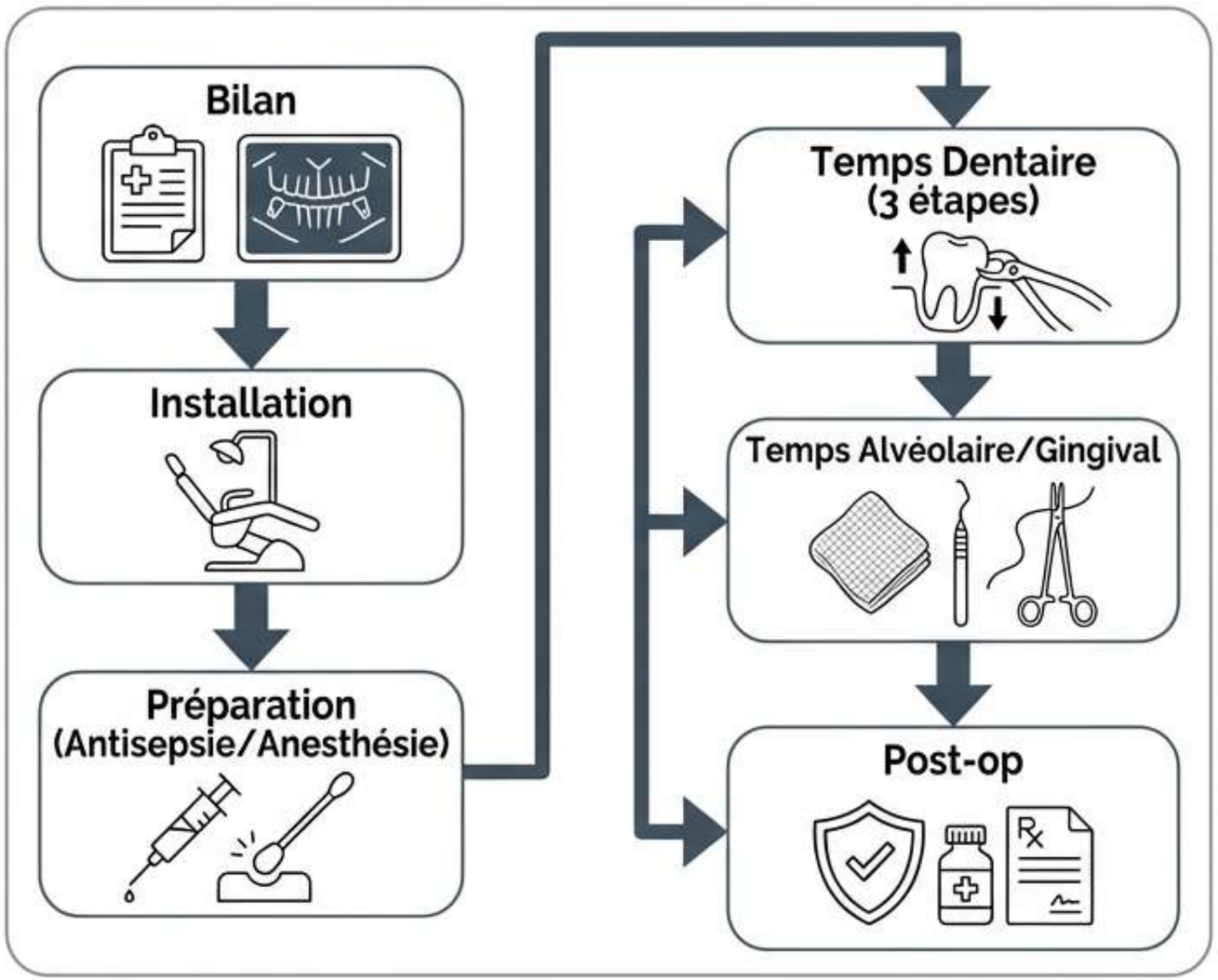

1. Principes et Définition de l'Extraction Simple

Acte non anodin. Règles à respecter pour diminuer les risques de complications.

Définitions Comparatives :

Extraction Simple : Avulsion d'un organe dentaire sans anomalie de structure, de forme et de position, contexte local/général non susceptible de compliquer l'acte.

Extraction Difficile/Chirurgicale : Situation anormale/paranormale, état pathologique coronaire et/ou radiculaire nécessitant un geste chirurgical spécifique complémentaire à la technique de base. [Predicted - Différenciation conceptuelle fondamentale]

1.1. Principes Fondamentaux :

- Asepsie rigoureuse, connaissance du matériel/instruments, utilisation rationnelle des éléments de l'acte.

1.2. Protocole de Base - Le Bilan :

Examen clinique : Obligatoire avant toute extraction. [Ref: Q15 (2021)]

Examen para-clinique (radiologique) : Systématique. [Ref: Q15 (2021)]

Objectifs : Recueillir renseignements anatomiques (dent) et environnementaux.

Règle d'or : La difficulté opératoire est déterminée par l'environnement anatomique (NON par l'état parodontal). [Ref: Q15 (2021)]

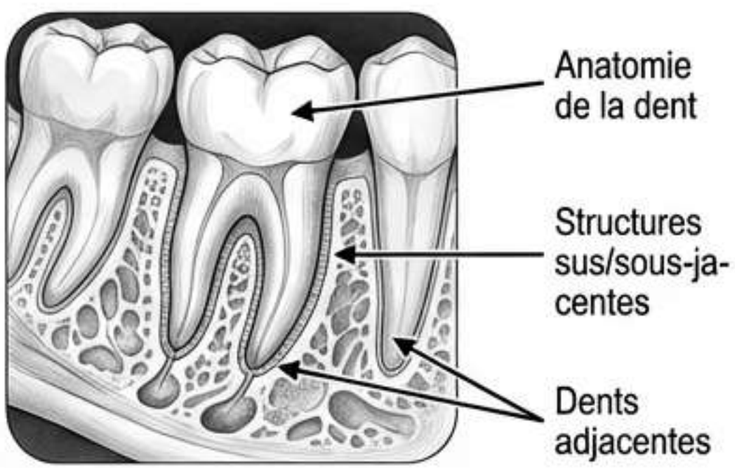

Dentist Web

1.2. Installation Ergonomique (Patient & Opérateur)

Le Patient :
Confortablement installé en position généralement semi-assise (lunettes et prothèses ôtées).
Maxillaire : Angle fauteuil/sol de 120°. [Predicted - Valeur angulaire exacte hautement testable]
Mandibulaire : Angle fauteuil/sol de 110° (position plus basse). [Predicted - Valeur angulaire exacte hautement testable]
Décubitus dorsal total : Parfois recherché,
Décubitus dorsal total : Parfois recherché, mais risques majorés de perte de vue du carrefour oro-pharyngé (inhalation/déglutition corps étranger).

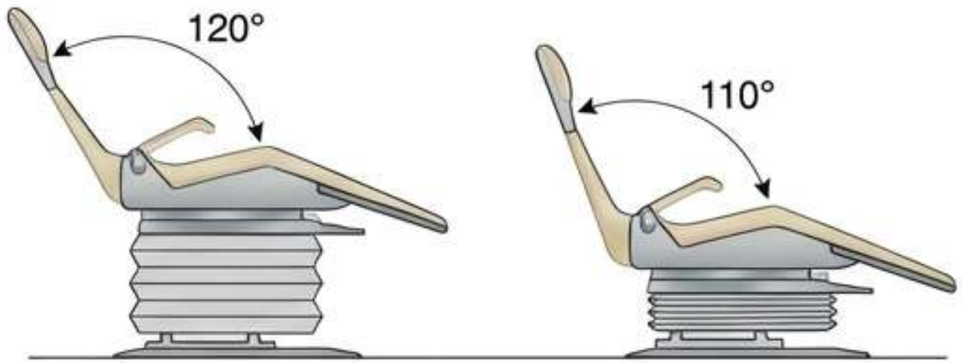

A. Maxillaire B. Mandibulaire

L'Opérateur (Tenue) :
Blouse manches courtes, gants usage unique, masque, lunettes de protection indispensables.
Position (Pour un droitier) :
Maxillaire ET Mandibule Gauche : En face et à droite de l'opéré. [Ref: Q13, Q4, Q17, Q6]
Mandibule Droite (ex: 45, 46) : Derrière et à droite de l'opéré. [Ref: Q13 (2019)]

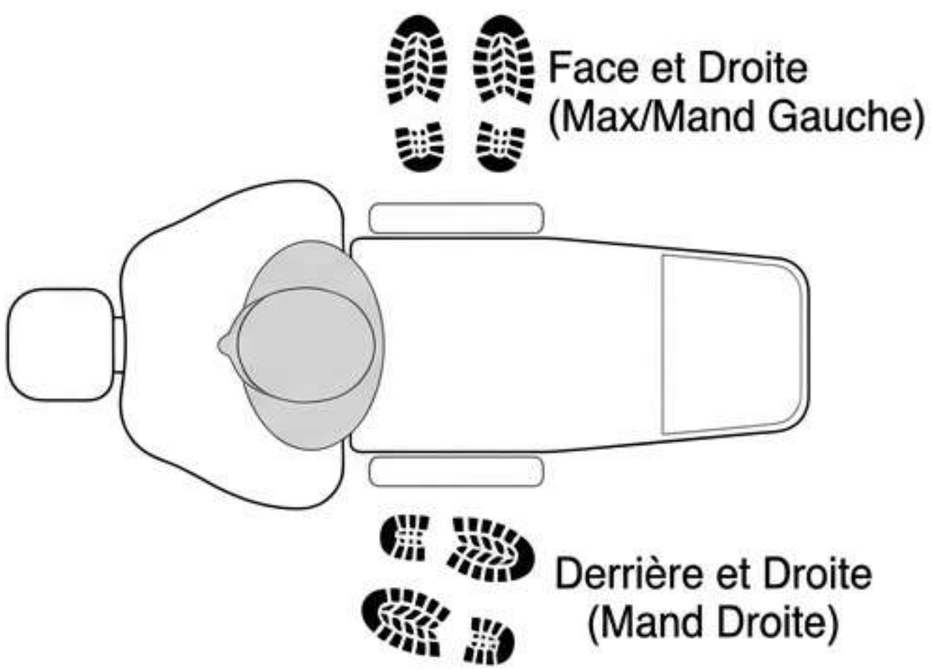

Dentist Web

1.3. Antisepsie & 1.4. Temps Anesthésique

1.3. Antisepsie du Champ Opératoire :

Objectif : Réduire la flore pathogène au voisinage du site d'extraction.
Méthodes : Simple bain de bouche par le patient, ou idéalement pratiquée par le praticien avec compresse imbibée d'antiseptique.

Protocole Praticien : Séquence stricte : badigeonner d'abord les lèvres, puis l'intérieur de la bouche. [Predicted - Ordre séquentiel]

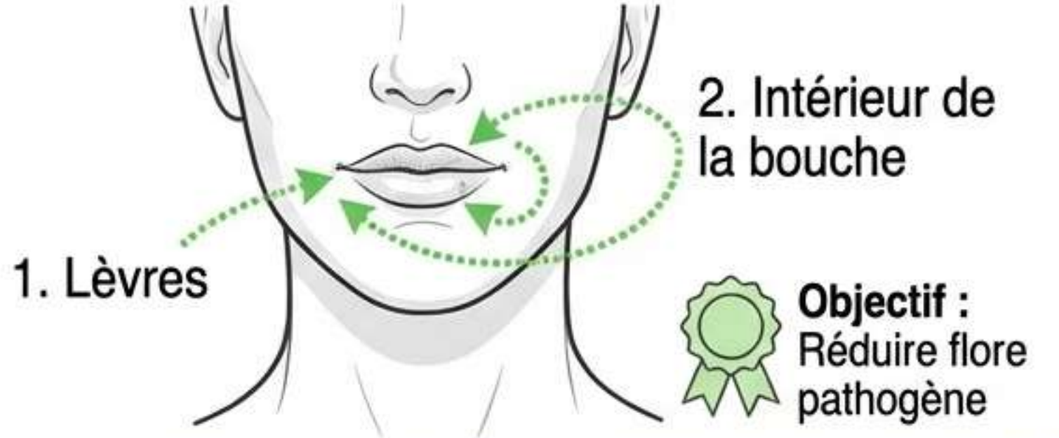

Étape 1

1.4. Temps Anesthésique :

Statut : Temps essentiel et obligatoire avant chaque extraction dentaire. [Predicted - Caractère obligatoire absolu]
Types : Anesthésie locale ou loco-régionale.
Vérification : Avant de commencer l'acte, le praticien s'assure obligatoirement de la qualité de l'anesthésie.

Étape 2

Dentist Web

1.5. Temps Dentaire (Étape 1/3) : La Syndesmotomie

Définition et Rôle :
Consiste à sectionner les fibres desmodontales du ligament alvéolo-dentaire. [Ref: Q19, Q2]
Effectuée avant toute avulsion (tout type de dent).
Évite toute déchirure de la gencive. [Ref: Q10, Q8, Q13]

Protocole et Insertion :
Introduit dans le sillon alvéolo-dentaire (entre sertissure gingivale et collet). [Ref: Q19, Q2]
Progresse jusqu'au contact du rebord crestal.
Mouvement de reptation au contact de la dent en sectionnant tout autour. [Ref: Q10]
Effectué sur TOUTES les faces avec des points d'appui de sécurité.

Ergonomie - Prise en main :
L'instrument (syndesmotome) est tenu à la manière d'un stylo. [Ref: Q19, Q2]
Index sert de guide et de butée de dérapage.

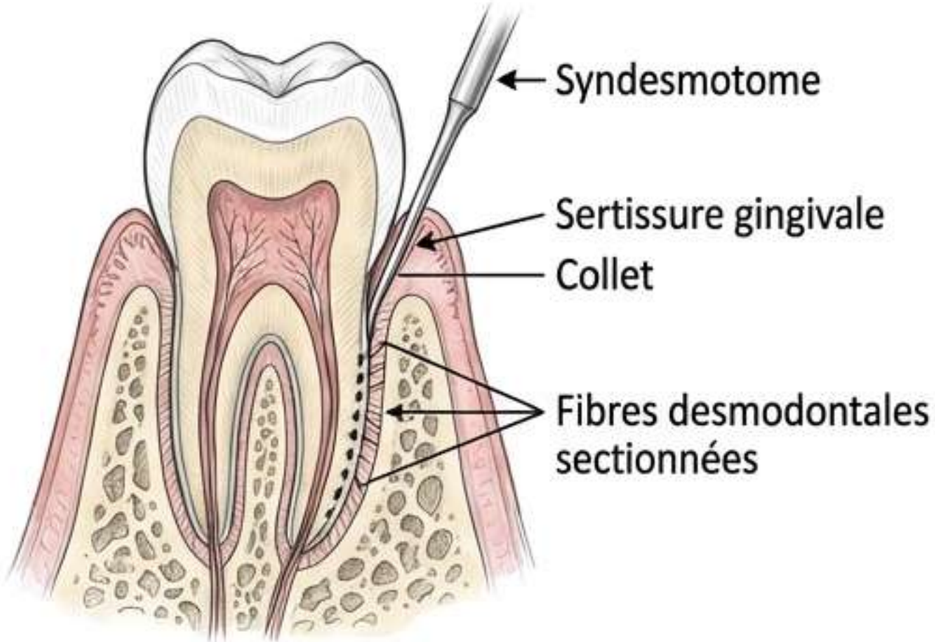

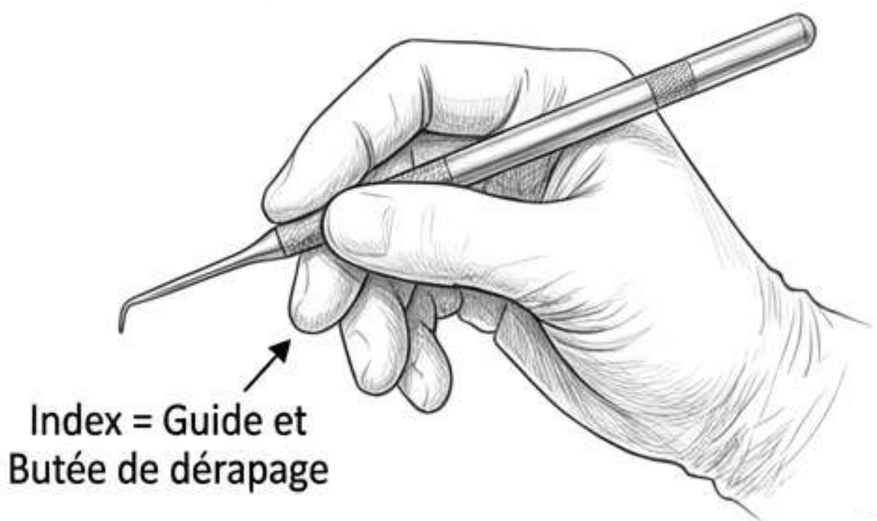

Dentist Web

Matrice Instrumentale : Les Syndesmotomes

Il existe deux grandes variétés de syndesmotomes avec des indications précises.

Famille	Caractéristiques	Indications
Syndesmotomes de Chompret (4 types)	Droit : Manche et axe alignés. Coudé sur le plat. Coudé sur le tranchant.	Droit = Dents maxillaires. Coudé plat = Dents mandibulaires. Coudé tranchant = Faces distales dents de sagesses.
	Faucille (Le plus utilisé) : Extrémité arciforme. Souvent utilisé comme élévateur. [Predicted]	Excellente efficacité quelle que soit la position/face de la dent.
Syndesmotomes de Bernard	Manche démontable avec 11 inserts différents adaptés à toutes les anatomies. [Predicted]	Extrémités lancéolées fines. Permettent une insertion profonde (syndesmotomie « intégrale »).

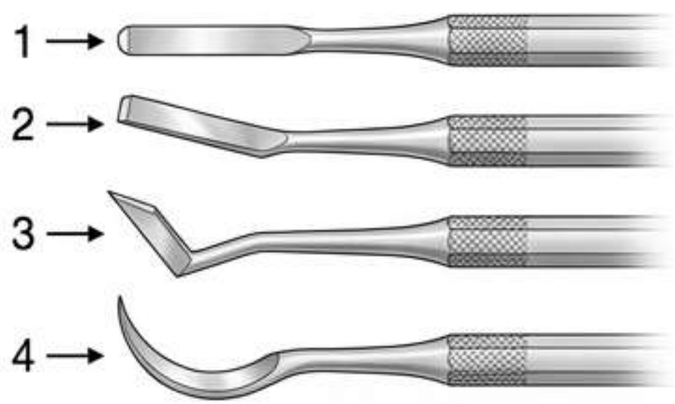

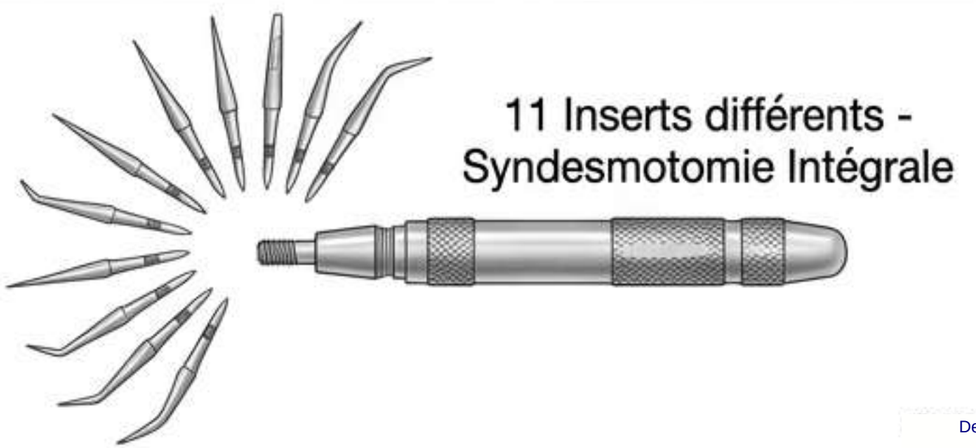

Dentist Web

1.5. Temps Dentaire (Étape 2/3) : La Luxation

Mobilisation de la dent dans son alvéole à l'aide de l'élévateur.

Définition & Instrument : Élévateurs droits (maxillaires), de Roy en baïonnette (max/mand), coudés (mandibulaires).

Prise en main : Manche volumineux tenu fermement dans la paume (à pleine main), index en extension sur la tige. [Ref: Q9, Q13, Q17, Q4, Q6]

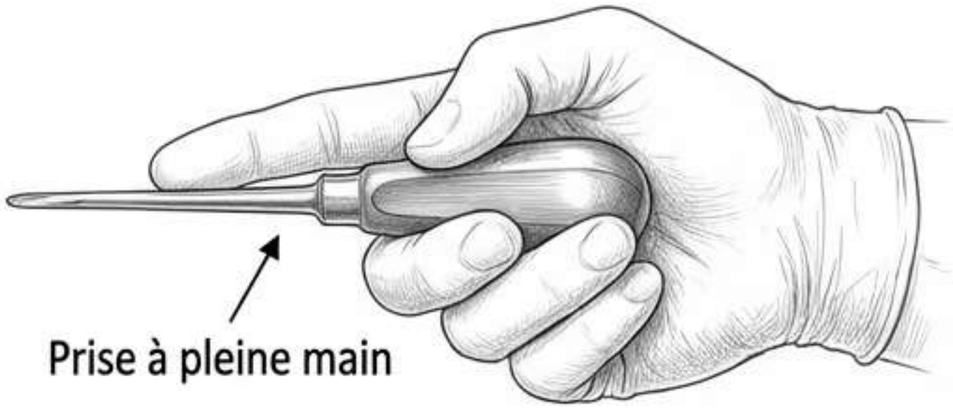

Mécanismes d'Action :

1. Parallèle à l'axe : Élargit l'espace entre alvéole et racine.
2. Perpendiculaire à l'axe : Face concave accroche racine, face convexe en appui sur le rebord crestal. Rotation et déroulement.

Règles de Sécurité Absolues :

Maintien des tables osseuses obligatoire (pallier aux mouvements iatrogènes). [Ref: Q13, Q4, Q6]

Interdiction : Ne jamais prendre appui sur la dent adjacente. [Ref: Q9, Q13, Q4, Q6]

INTERDIT :
Appui dent adjacente

Dentist Web

1.5. Temps Dentaire (Étape 3/3) : L'Extraction Proprement Dite

Retrait de la dent de son alvéole à l'aide du Davier (pince en acier inoxydable).

Anatomie du Davier (3 Parties) :

1. **Les Mors** (active) : Saisissent la dent.
   Convexes en dehors, concaves en dedans.
   Concavité interne striée en longueur. [Predicted]
2. **Les Branches** (passive) : Symétriques, légèrement courbées, faces externes striées pour la préhension.
3. **La Charnière** : Point d'union.

Prise en main et Positionnement :

Tenu entre la paume et les 4 doigts.
Le rôle du pouce : Pulpe engagée entre les deux bras. Rempart souple pour doser la pression. [Predicted]
Position : Mors insérés le plus profondément possible dans l'espace sulculaire.

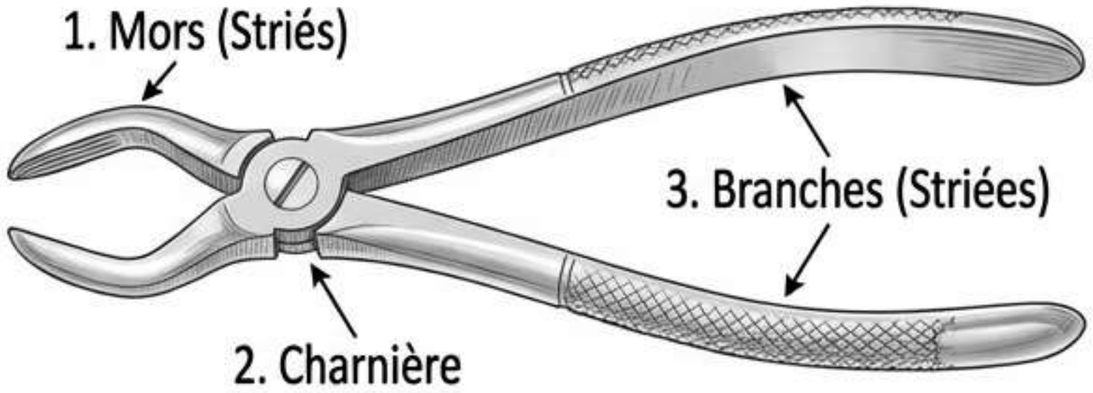

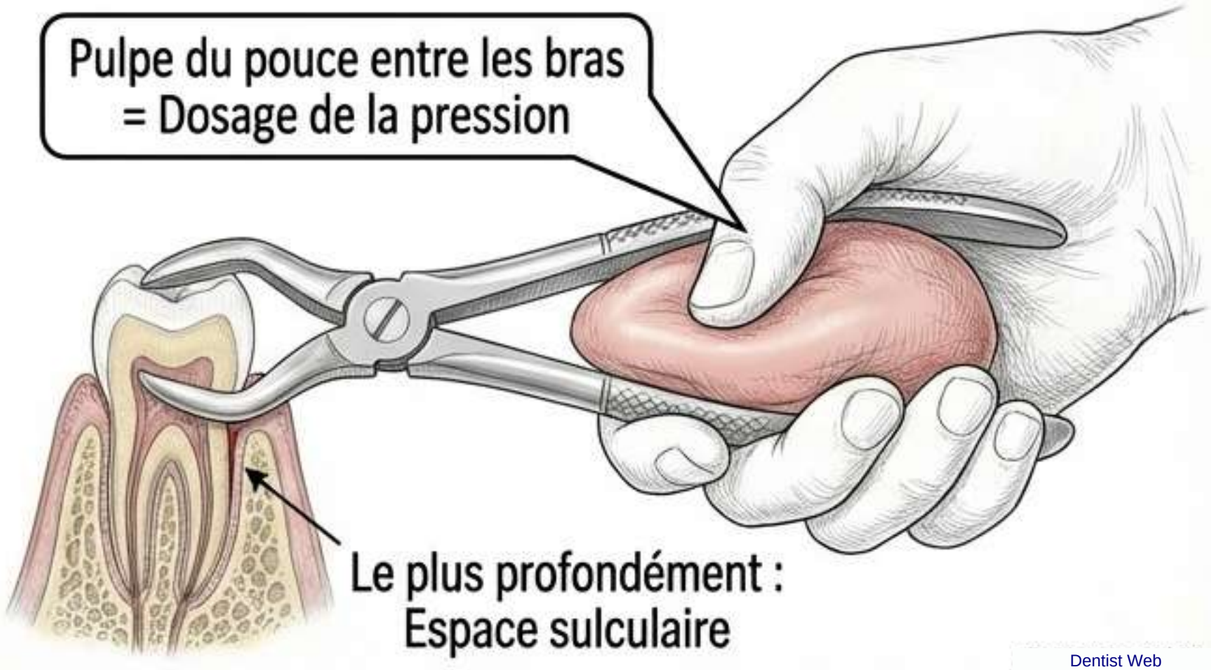

Dentist Web

Classification : Daviers Maxillaires (Supérieurs)

Caractéristique générale : Mors parallèles au manche ou légèrement obliques.

	Dents	Caractéristiques Morphologiques
1	Incisives et Canines	Rectilignes. **Mors symétriques** (plus effilés incisives, plus larges canines).
2	Prémolaires (1ère & 2ème)	Forme de « S » étiré. Mors symétriques, égaux, jointifs. Sert indifféremment pour le côté droit et gauche. [Ref: Q17 (2023)]
3	Molaires (1ère & 2ème)	« S » étiré. Mors asymétriques. Mors vestibulaire possède un éperon médian (ergot) pour la furcation. Il existe un davier droit et un gauche spécifiques. [Ref: Q5 (2018), Q16 (2024)]
4	Dents de Sagesse	Les plus longs. Forme baïonnette, mors larges et symétriques.
5	Racines	Forme baïonnette. Mors longs, étroits, se touchent.

PIÈGE D'EXAMEN

Prémolaire (Symétrique) = Indifférent Droit/Gauche

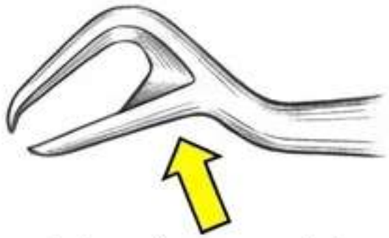

Molaire : Éperon médian vestibulaire = Spécifique Droit **OU** Gauche

Dentist Web

Classification : Daviers Mandibulaires (Inférieurs)

Caractéristique générale : Les mors forment un angle droit avec l'axe du manche.

	Dents	Caractéristiques Morphologiques
1	Incisives, Canines, Prémolaires	Mors symétriques. Plus larges canines, effilés incisives, médians prémolaires.
2	Molaires (1ère & 2ème)	Mors identiques (symétriques) volumineux. Bec central s'adaptant à l'espace inter-
		Mors identiques (symétriques) volumineur-radiculaire. Sert indifféremment pour le côté droit et gauche (ex: 36, 46). [Ref: Q16 (2020)]
3	Dents de Sagesse (3èmes)	Mors volumineux. Contrairement aux autres, la charnière est horizontale (l'ouverture se fait sur le même plan). [Predicted - Particularité unique]
4	Racines	Mors semblables aux daviers racines maxillaires.

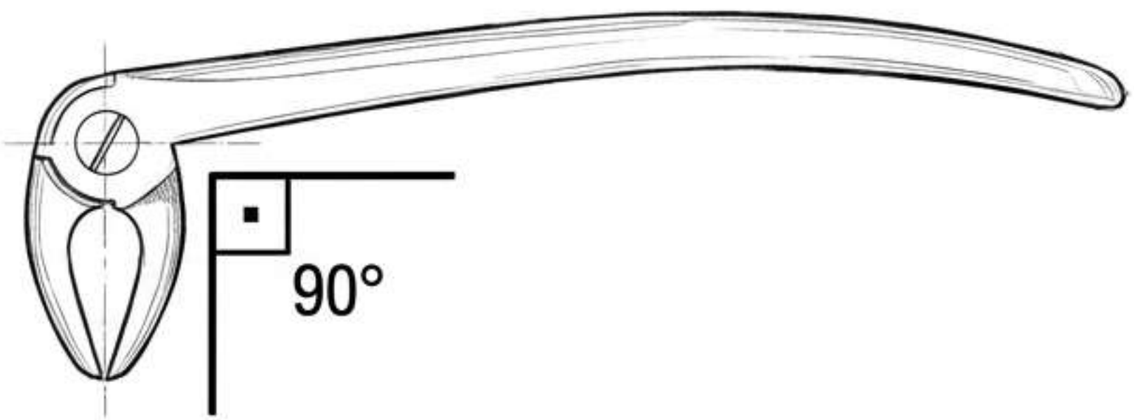

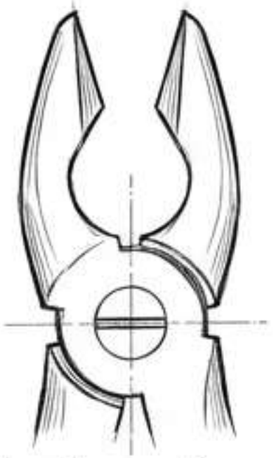

Mors identiques (bec central)
= Indifférent Droit/Gauche

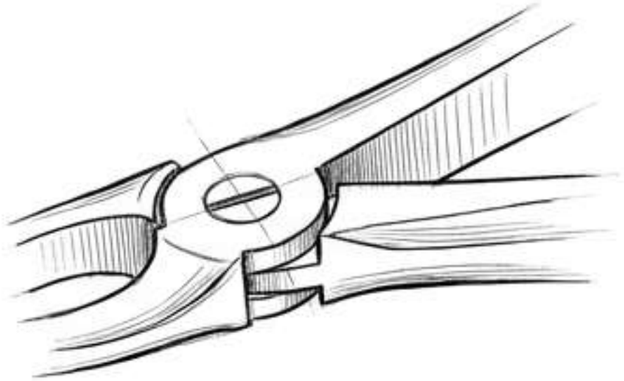

Dent de Sagesse :
Charnière Horizontale

Dentist Web

Biomécanique d'Extraction et Rôle de la Main Libre

Mouvements du Davier :

- **Transversaux** (vestibulo-**linguaux/palatins**) : Amplitude généralement plus marquée vers le vestibule.
- **Rotation** : Dents monoradiculées (ex: Incisives maxillaires = traction axe + rotation). [Ref: Q18 (2022)]
- **Combinaisons** : Ex: 45 = rotation + traction haut.
  46 = Mouvement essentiellement vestibulaire. [Ref: Q6, Q15]
- **Traction (Cueillette)** : Selon grand axe. Évite choc sur antagonistes.

Rôle de la Main Libre (Gauche) :

- 1. Écarte lèvres, joue et langue.
- 2. **Pince** : Saisit fermement entre pouce et index les tables osseuses (maintien obligatoire). [Ref: Q13, Q4, Q6]
- 3. **Mandibule** : 3 doigts restants soutiennent la mandibule pour protéger l'ATM.
- **Vérification** : Examen radiculaire post-avulsion.

Dentist Web

1.6 & 1.7 : La Révision Alvéolaire et le Temps Gingival

1.6. Temps Alvéolaire (Curetage) :

Objectif : Explorer l'alvéole déshabitée pour retirer les débris tissulaires, osseux, kystiques, granulation. [Ref: Q16, Q3]

Instruments : Curettes (cuillère simple/double).

Technique : Prise « porte-plume ». Face concave sur les parois. **Progression systématique** de la profondeur vers la superficie. [Predicted]

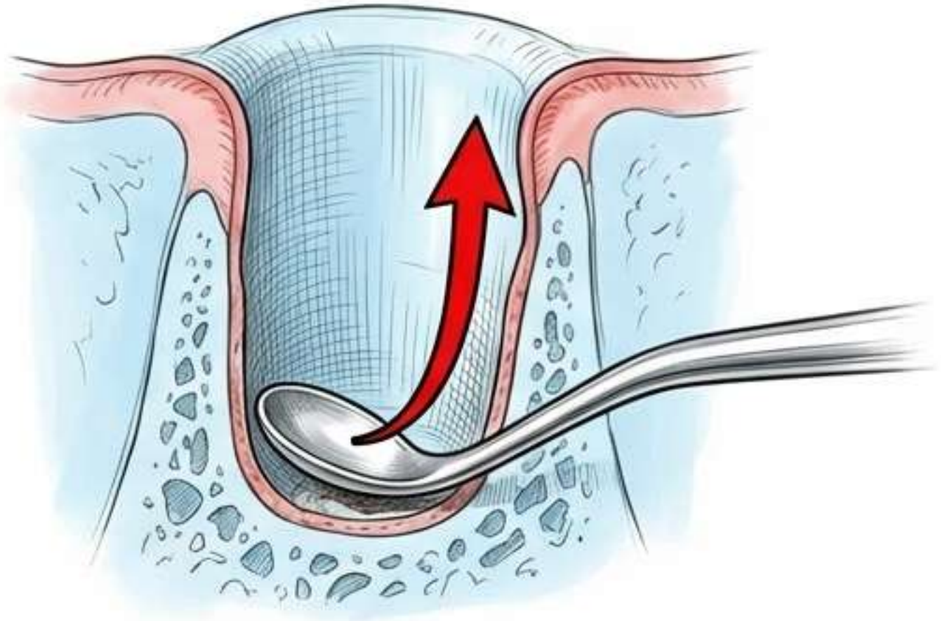

Curette (prise porte-plume) : Progression Profondeur vers Superficie

1.7. Temps Gingival (Hémostase) :

Règle : Indispensable. Le patient ne part pas sans hémostase satisfaisante.

Mécanique : Rapprochement digital des berges gingivo-alvéolaires (pouce/index).

Action patient : Compression verticale en mordant **fermement** sur des **compresses repliées** (formation d'un caillot de bonne qualité).

Compression verticale -> Formation caillot sanguin

Dentist Web

1.8. Post-Opératoire & 3. Odontologie Pédiatrique

1.8. Post-Opératoire (Les Pièges Absolus) :

Bains de Bouche : Interdiction formelle pendant 24h ! (Risque d'éliminer le caillot frais). [Ref: Q2, Q14, Q3]

Proscriptions 1er jour : Tabac, alcool, et boissons/alimentation chaudes. [Ref: Q2, Q3]

Hygiène : Doit être maintenue.

Antalgie : Paracétamol. Bannir l'aspirine (salicylés). Éviter AINS sans antibio. (Pas d'antibio systématique). [Ref: Q2, Q14, Q3]

3. Extraction chez l'enfant :

Approche psychologique primordiale. Instruments plus petits.

Règle d'or : Présence du **germe définitif** vulnérable sous la dent de lait = **Le curetage alvéolaire n'est pas recommandé !** [Ref: Q14]

NON : Bains de bouche 24h

NON : Alimentation Chaude

NON : Aspirine/Salicylés

Germe définitif vulnérable = Curetage NON recommandé

Dentist Web

Exam Pattern Analysis (Analyse des Schémas d'Examen)

Cartographie des occurrences et prédictions statistiques

1. Sujets Haute Fréquence (Testés 4+ fois) :

- **Prescriptions Post-Op** : Le piège universel (BDB, chaud, aspirine = TOUJOURS FAUX).
- **Syndesmotomie** : Définition, position (sertissure/collet), tenue en stylo.
- **Luxation** : Prise pleine main, maintien des tables, aucun appui dent voisine.

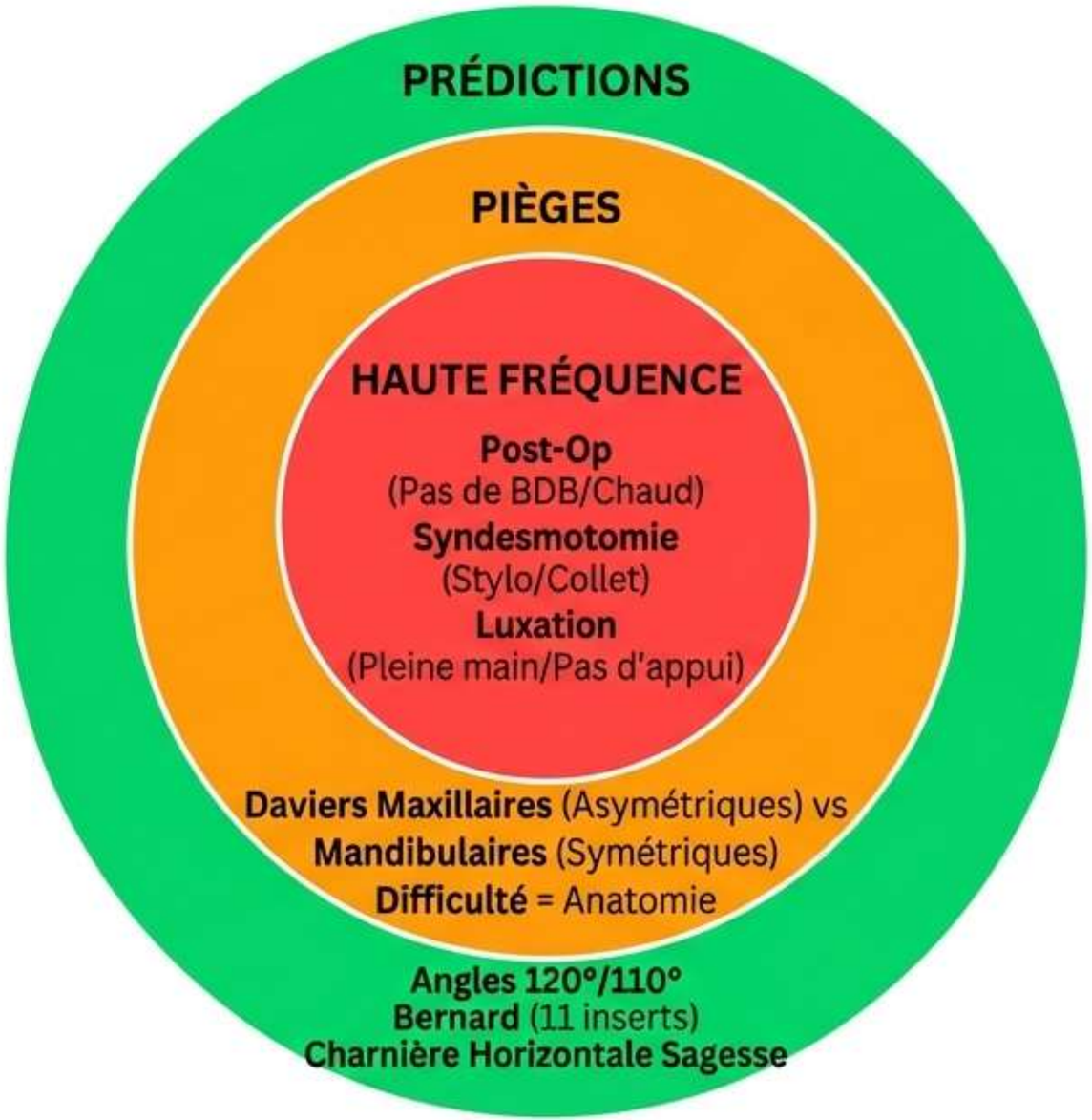

2. Pièges Classiques Identifiés :

- **Asymétrie des Daviers** : Maxillaires = asymétriques (éperon). Mandibulaires = symétriques.
- **Évaluation difficulté = Anatomie/Radio** (JAMAIS parodontal).

3. Cibles Futures (Prédictions) :

- **Angulations :** 120° (Max), 110° (Mand).
- **Nombres :** 11 inserts (Bernard).
- **Structure :** Charnière horizontale (Sagesse Mand).

Dentist Web

Cartographie Mentale du Protocole d'Extraction Simple

EXTRACTION SIMPLE

1. BILAN & INSTALLATION

- **Clinique** (Obligatoire) & **Radio** (Systématique)
- Difficulté = Anatomie
- 120° Maxillaire / 110° Mandibulaire
- **Opérateur** Face/Droite (Sauf Mand Droite: Derrière/Droite)

2. ASEPSIE & ANESTHÉSIE

- **Compresse:** Lèvres puis intérieur bouche
- **Anesthésie Obligatoire** (vérifier qualité)

3. TEMPS DENTAIRE

- **Syndesmotomie (Stylo):** Coupe fibres. Chompret (4) ou Bernard (11)
- **Luxation (Pleine Main):** Maintien tables. AUCUN appui voisine.
- **Extraction (Pouce entre bras):** Espace sulculaire.
  - ***Maxillaires:** Molaires asymétriques (éperon)*
  - ***Mandibulaires:** Angle 90°. Molaires symétriques. Sagesses charnière horizontale.*

4. RÉVISION & HÉMOSTASE

- **Alvéolaire** (Porte-plume): Profondeur vers superficie. (INTERDIT chez l'enfant)
- **Gingival:** Compression digitale + Compresses mordues

5. POST-OPÉRATOIRE

- **Interdictions 24h:** Bains de bouche, Chaud, Tabac, Alcool
- **Médication:** Paracétamol. NON à l'Aspirine/Salicylés.

PDF fully scanned. 100% content coverage confirmed. No

Dentist Web